Aus dem Röntgeninstitut (Prof. Dr. H. R. SCHINZ) der Universität Zürich

Zur
Thiemannschen Epiphysenerkrankung

Inaugural-Dissertation

zur

Erlangung der Doktorwürde

der

Medizinischen Fakultät der Universität Zürich

vorgelegt von

Hans Ryffel
aus Zürich

Genehmigt auf Antrag von Prof. Dr. H. R. Schinz

ZÜRICH 1933

GEORG THIEME / LEIPZIG

R.UNIV.
BIBLIOTHEEK
LEIDEN

Diese Arbeit erschien in Heft 6 (Jahrg. 1933) der „Röntgenpraxis“ (Diagnostik, Röntgen-, Radium-, Lichttherapie). Beihefte zu „Fortschritte auf dem Gebiete der Röntgenstrahlen“. Organ der Deutschen Röntgengesellschaft. Verlag von Georg Thieme, Leipzig

Zur Thiemannschen Epiphysenerkrankung

Von **H. Ryffel**

Mit 6 Abbildungen

Thiemann hat als erster im Jahre 1908 eine an den Fingern und Zehen auftretende Epiphysenerkrankung beschrieben, die er als juvenile Epiphysenstörungen bezeichnet hat. Bei einem 16jährigen Knaben, der ihm mit der Diagnose: multiple tuberkulöse Auftreibungen an den Fingerknochen, zugeschickt worden war, stellt er fest, daß eine besondere Epiphysenerkrankung vorlag. Er fand klinisch Auftreibungen im ersten Interphalangealgelenk des 3. und 4. Fingers links und im 3. rechts bei in den Gelenken spindlig aufgetriebenen Fingern. Subjektiv wurde leichter Schmerz bei Bewegungen angegeben, die Flexion war speziell eingeschränkt, der 4. Finger erreicht die Hohlhand nicht. Der Beginn ließ sich anamnestisch auf das 12.—13. Altersjahr festlegen. Er konnte röntgenologisch am 3. und 4. Finger links und am 3. rechts an Mittel- und Grundphalangen typische Veränderungen feststellen: Meniskusform der Epiphysen, starke Knochenreduktion am Rand und in der Mitte der Epiphysen, die Basis der Phalangen war verbreitert, so daß Thiemann eine Verlagerung der Epiphysenknorpel annahm. Ferner fand er arthritische Veränderungen an den benachbarten Gelenken im Sinne einer Arthritis deformans, die er als sekundär aufgefaßt hat. Als weitere, nur röntgenologisch nachweisbare Symptome fand er Veränderungen an den Epiphysen der Grundphalangen, doch waren sie nur leichter Art. Ähnliche Veränderungen waren an den Metakarpalia feststellbar. Auch Radius und Ulna zeigen an der distalen Knochenknorpelgrenze unregelmäßig zackige Kontur, ohne daß an der Epiphyse selbständige Veränderungen sichtbar wären. Diese Knochenveränderungen waren auch an den Zehengelenken nachweisbar, nur waren sie weniger intensiv und die Gelenke beschwerdefrei.

Über die Ätiologie hat sich Thiemann nicht genau ausgesprochen. Er vermutet eine Entwicklungsstörung bei fehlerhafter Anlage, oder eine Affektion, die durch irgendeine unbekannte Schädigung der Epiphyse zustande kommt.

Erst viele Jahre später sind eine Reihe von weiteren Fällen in der Literatur bekannt geworden. Wir konnten acht finden, die der Reproduktion und der Beschreibung nach einwandfrei waren.

Veränderungen allein an den Fingern beschreiben Kloiber (1926), Reinberg (1926), Laqua (1929), Dahs (1929), Esau (1930), Dessecker (1930) und Gottstein (1930). Fleischner (1923) sah ebenfalls die entsprechenden Veränderungen an den Fingern, daneben aber noch Andeutung von Osgood-Schlatterscher Affektion rechts an der Tibiaapophyse.

Diese Autoren beschreiben übereinstimmend die von Thiemann angegebenen Veränderungen, wobei der 3. Finger, der durchweg beteiligt ist (bei Esau nur rechts), meist am intensivsten befallen wird. Neben der Knochenreduktion am Rande und in der Mitte der Epiphyse beschreiben Fleischner, Kloiber, Reinberg und Dessecker Infraktionen. Neben diesen Infraktionen berichten Fleischner und Dessecker von Verlagerungen von frakturierten Epiphysenabschnitten. Bei der seitlichen Aufnahme findet Dessecker ein Vorspringen von Epiphyse und Diaphyse gegen die Vola manus (Grund der Flexionsbehinderung?), dazu eine Subluxationsstellung, die er auf Bänderzug zurückführt. Auch Kloiber schreibt, daß die Basis des Mittelgliedes becherförmig und stark verbreitert sei. Laqua und Dahs schreiben, daß die Diaphyse plump und verbreitert sei, Gottstein erwähnt, daß die Mittelphalangen etwas plump seien.

Über den weiteren Verlauf liegen nur Beobachtungen von Esau und Dahs vor. Ersterer berichtet, daß nach zwei Jahren der Finger wohl noch plump, sonst aber alles völlig abgeheilt sei, vor allem ist das Röntgenbild negativ. Dahs berichtet nach 5jährigem Zwischenraum, daß die

Metaphyse gelenkwärts verdickt und plump sei, sonst aber, mit Ausnahme geringer arthritischer Veränderungen, alles normal sei.

Histologische Untersuchungen hat nur Dessecker an einem exzidierten Epiphysenstück ausgeführt. Er entfernte operativ ein kleines luxiertes Epiphysenfragment, weil es die Flexion stark behinderte. Die Epiphyse war teils nekrotisch, teils noch gut erhalten, keine Blutung, keine entzündliche Infiltration.

Der Beginn der Krankheit wird in den frühesten Fällen zwischen 12 und 13 Jahren (Thiemann, Fleischner) angegeben, im spätesten Falle mit $17^1/_2$ Jahren (Esau). Zur Zeit der Beobachtung dagegen waren die meisten 15 bis 18 Jahre alt, der Jüngste (Fleischner) 14jährig, der Älteste 21jährig (Gottstein). Die beiden Abgeheilten (Dahs und Esau) waren 22 und 20 Jahre alt.

Nach dem Geschlecht verteilen sich die Fälle auf 3 weibliche Individuen (Fleischner, Dessecker und Gottstein) und 6 männliche (Thiemann, Kloiber, Reinberg, Laqua, Dahs und Esau).

Die klinischen Beschwerden sind im allgemeinen sehr gering, leichte Schmerzen bei Bewegungen, besonders bei der Flexion. Die Beweglichkeit ist in einzelnen Fällen eingeschränkt, speziell die Flexion.

Eine bestimmte Ätiologie ist von keinem der zitierten Autoren angegeben worden. Kloiber und Esau halten ein chronisches Trauma als mitschuldig, doch nicht als alleinige, auslösende Ursache. Für eine Infektionskrankheit fehlen sämtliche Grundlagen, dagegen spricht auch die einzige vorliegende histologische Untersuchung von Dessecker, der keinerlei entzündliche Veränderungen fand, wohl aber einzelne Nekrosen.

Die Wassermannsche Reaktion war in allen Fällen, wo sie erwähnt wurde, negativ. Die Pirquetsche Reaktion, die an und für sich in diesem Alter nicht viel besagt, wird nur von Fleischner mit negativem Ausfalle angeführt. Die andern Autoren machen keine Angaben darüber, mit Ausnahme von Careddu und Rossi, die bei dem wahrscheinlich nicht hierhergehörigen Falle, bei einer gleichzeitigen Lungenaffektion, eine positive Reaktion erhielten.

Für eine charakteristische innersekretorische Störung fehlen in sämtlichen Fällen Anhaltspunkte; nur ganz geringgradige Störungen sind beobachtet worden. So Kloiber, der eine etwas vergrößerte Schilddrüse fand, ferner spärliche Behaarung des Mons pubis. Auch Gottstein fand ein verspätetes Auftreten der sekundären Geschlechtsmerkmale. Einzig Dessecker fand eine auffälligere Störung, indem bei seinem Falle die Menses, die ungefähr alle 14 Tage auftraten zur gleichen Zeit, wie die Beschwerden der Hand sich einstellten, länger als normal dauerten und zu starken Blutverlusten führten.

Stoffwechseluntersuchungen werden nur von Dessecker erwähnt. Als einzigen Befund konnte er einen leicht vermehrten Cholesteringehalt feststellen.

Durchwegs wird angegeben, daß die Affektion nur durch Röntgenuntersuchung sicherzustellen ist. Die typischen Veränderungen bestehen in einer Deformierung der Epiphyse, die in schweren Fällen meniskusförmig umgeändert ist, in den mittleren Partien unregelmäßig verschmälert erscheint, wobei durch Resorption dieser zentralen Partien zum Teil frakturenähnliche Bilder entstehen, zum Teil richtige Frakturen vorliegen. Gleichzeitig wird auch die Basis der Diaphyse verbreitert, die Epiphysenlinie zeigt einen unregelmäßigen Verlauf. Lieblinglokalisation ist das proximale Interphalangealgelenk des 3. Fingers. Meist wird aber nicht nur ein Interphalangealgelenk befallen, es können sogar sämtliche Fingergelenke befallen sein, nur am Daumen sind von keinem Autor Veränderungen gefunden worden.

Als weitere Lokalisationen hatte schon Thiemann Epiphysenveränderungen in den Zehengelenken beschrieben. Fleischner hat, wie eben erwähnt, noch eine Andeutung von Osgood-Schlatterscher Krankheit gesehen.

Weil (1929) beobachtete einen Fall eines 15jährigen Knabens, bei dem die Veränderungen nicht in der Epiphyse auftraten, sondern in den Köpfchen der Grundphalangen 3 und 4, während in den Köpfchen gar keine

von Thiemann beschriebenen Veränderungen sichtbar sind. Er glaubt, daß es sich um ähnliche Prozesse handle, wie bei Thiemann, Fleischner usw., nur ist die Lokalisation eine andere. Wahrscheinlich handelt es sich um eine Entwicklungsstörung anderer Genese.

Shore beschreibt einen Fall eines 15jährigen Mädchens mit multiplen Anomalien der Hände, bei dem die ersten Erscheinungen im 6. Altersjahr auftraten. Die Veränderungen sind fast ausschließlich im proximalen Interphalangealgelenk lokalisiert, wobei im Gegensatz zu anderen Fällen die Epiphyse gleichmäßig schmal bleibt, aber in der Mitte in die Metaphyse eingedellt wird, die ihrerseits an dieser Stelle einen Substanzverlust aufweist. Der Knorpel selbst scheint stellenweise verschmälert zu sein. An einzelnen Gelenken sind die Epiphysen überhaupt nicht sichtbar. Die Affektion ist eigenartig, zeigt ein ganz anderes Röntgenbild, scheint wohl eher von der Diaphyse auszugehen und ist vermutlich genetisch etwas anderes.

Eine generalisierte Epiphysenerkrankung im Sinne der Epiphyseonekrose beschreiben Careddu und Rossi (1931). Die Krankheit trat bei einem schon rachitischen 10jährigen Kinde auf, das zudem noch einen floriden tuberkulösen Lungenherd aufweist. Zunächst traten Schmerzen an den Knien auf, dann in den Fingern krampfartige Beschwerden und knotige Schwellungen. Die Schmerzen gingen bald vorüber. Die Untersuchung ergab außer leichten Veränderungen an den Epiphysen schwere Konturstörungen an den Köpfchen der Diaphysen sowie Störungen im Sinne der Epiphyseonekrosen an den Händen, Hüften (Perthes), Ellbogen, Condylus humeri, sowie an den distalen Ulna- und Radiusepiphysen. Verlauf und Klinik weichen von dem gewöhnlichen wesentlich ab. Es liegt wahrscheinlich eine generalisierte Epiphysenerkrankung vor, deren Ätiologie vielleicht doch entzündlicher Natur ist, und es ist fraglich, ob dieser Fall zu dem doch scharf umschriebenen Bilde der Thiemannschen Epiphysenerkrankung gehört. Die Veränderungen der Finger ihrerseits erinnern vielmehr an den von Weil beschriebenen Fall.

Eigene Beobachtungen.

Ein 18jähriger Bursche sucht die med. Poliklinik (Leiter Prof. Löffler) wegen Schmerzen in der rechten Hand auf, die speziell beim Händedruck am intensivsten waren. Mit 13—14 Jahren bemerkte er selbst, daß seine Fingergelenke dicker waren, als die seiner Kameraden. Als einzige Frühbeschwerden gibt er eine dauernde leichte Spreizstellung an.

Subjektive Beschwerden traten erstmals in der rechten Hand auf, als der bisher als Ausläufer tätige, linkshändige Jüngling, in die Schreinerlehre eintrat und die rechte Hand mehr beanspruchen mußte. Gleichzeitig wurden die proximalen Interphalangealgelenke dicker, zuerst am 3., dann auch am 2. und 4. Finger rechts. In der linken Hand nie Schmerz, nur ein unbestimmtes Spannungsgefühl. Erst in der allerletzten Zeit bekam der Patient im distalen Gelenk des 2. Fingers links leichte Schmerzen, die er auf ein kleines Trauma zurückführt.

Die Röntgenaufnahme beider Hände ergab den typischen Befund einer Epiphysenerkrankung Thiemann (Abb. 1).

Am stärksten befallen sind die proximalen Interphalangealgelenke, rechts eher mehr als links, doch finden sich auch gleiche Veränderungen an den distalen Interphalangealgelenken, speziell an beiden 2. Fingern und links am 5. Finger.

Die Epiphysen der Mittelphalangen sind an den am stärksten befallenen Gelenken, in den beiden 2. und 3. Fingern in viele kleine, unregelmäßig begrenzte Partikel zerlegt, wobei die Epiphyse in der Mitte am schmälsten ist. Die Epiphysenfragmente sind an den meisten Gelenken porotisch, am rechten 3. Finger aber im Gegensatz dazu sklerotisch. Die Epiphysenlinien verlaufen unregelmäßig, zum Teil infolge der Epiphysenfragmente gar nicht mehr sicher zu erkennen. Die Epiphysenlinien sind in den befallenen Gelenken verschmälert. Entsprechend dem unregelmäßigen Verlauf der Epiphysenlinie, zeigt die Diaphyse eine unregelmäßig zackige Basis. Die ganze Epiphysenzone ist verbreitert, damit auch die angrenzende Partie der Metaphyse. Einzelne Epiphysenfragmente sind lateralwärts verlagert. Luxationsstellungen und Subluxationsstellungen der Phalangen sind nicht nachweisbar.

Bei den weniger stark befallenen Gelenken ist die ursprüngliche Form der Epiphyse mehr oder weniger erhalten, die Begrenzung gegen das Gelenk und die Epiphysenfuge aber unregelmäßig zackig. Sämtliche befallenen Finger zeigen in den Gelenkbereichen eine deutliche Kapsel- bzw. Weichteilschwellung (Abb. 2).

Die Aufnahme der Füße zeigt sowohl links wie rechts an der Großzehe eine zerklüftete Epiphyse der Grundphalanx, die in der Mitte eingedellt ist. An den übrigen Gelenken sind keine Veränderungen festzustellen. Mittel- und Endphalangen der übrigen Zehen sind schon synostosiert (Abb. 3 u. 4).

Die Aufnahme der Schultern zeigt ebenfalls Anomalien, indem die Epiphyse des Akromions im Wachstum zurückgeblieben ist und verkümmert erscheint. Die Veränderungen sind links und rechts ungefähr dieselben. — Die Aufnahme des Schädels zeigt eine etwas vergrößerte Hypophyse (13 mm breit und 13 mm tief). Die übrigen Röntgenbilder (Ellbogen, Sprunggelenke, Becken und Wirbelsäule) ergeben normalen Befund.

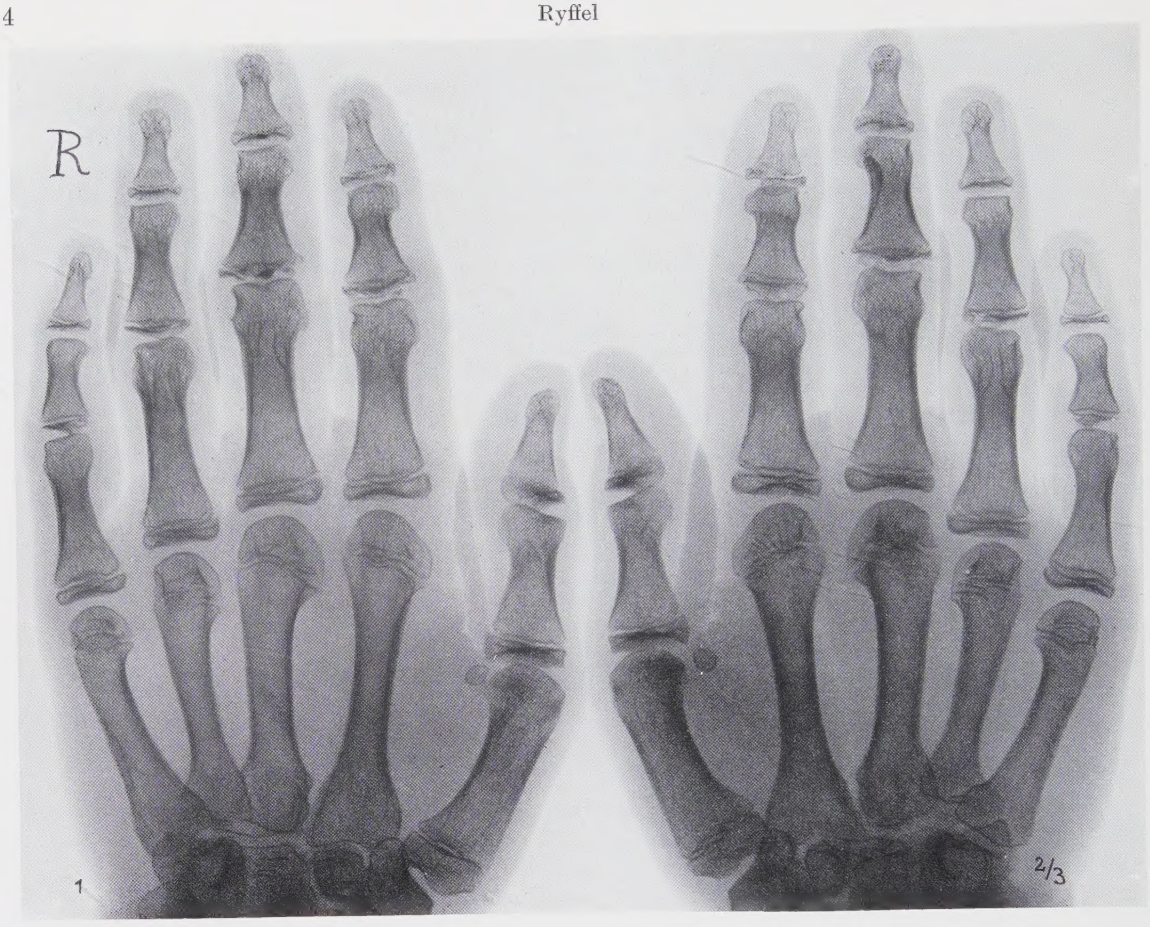

Abb. 1. Typischer Befund der Tiemannschen Epiphysenerkrankung. 18jähr. Jüngling.

Der Allgemeinstatus ergibt normalen Herz- und Lungenbefund. Die Haut ist grau-gelb, etwas trocken (familiär). Behaarung der Achselhöhlen und des Mons pubis ist sehr gering, die Brust völlig nackt. Kleine diffuse Struma. Die übrige klinische Untersuchung ergibt folgende, nicht von der Norm abweichende Werte[1]):

Blutdruck . . . . . 120/80 mmHg.
Senkung . . . . 5 mm in der 1. Stunde.
Wa.R. . . . . negativ.
Gewicht . . . . . 58,7 kg.
Länge . . . . . 167 cm.
Harnstoff . . . . . 52 Mg%.
Kalzium . . . . . 10,4 Mg%.

Nierenfunktionsprüfung:

Spez. Gewicht: 1000—1025 . NaCl: 0,23—1,69.
Blutzucker: Auf Belastung normale Kurve.
Grundumsatz: Spezifisch-dynamische Wirkung auf 50,0 g Aleuron ergibt normale Verhältnisse.

Abb. 2. Außenbild der Hände des Falles von Abb. 1.

[1]) Wir verdanken diese Angaben Herrn Prof. Löffler bestens. Sie wurden an der medizinischen Poliklinik aufgenommen.

Abb. 3. Aufnahme beider Füße des Falles von Abb. 1 und 2. Links wie rechts an der Großzehe zerklüftete Epiphyse der Grundphalanx, in der Mitte eingedellt.

Interessanterweise macht der Jüngling die Angabe, daß auch sein verstorbener Vater äußerlich die gleichen Finger wie er gehabt habe, daß ferner ein noch lebender Bruder (21j.) ebenfalls diese Veränderungen aufweist, nur daß er keine Schmerzen hat. Anschließend wurde die vielköpfige Familie durchuntersucht (Stammbaum; siehe S. 428).

Über Veränderungen bei den Großeltern ist nichts bekannt, nur soll der Mann aus einer Verwandtschaftsehe stammen. Von den Nachkommen der ersten Generation, die sämtlich in einem Alter von 56—70 Jahren stehen, zeigen von 10, die leben, 6 (einer ist nicht kontrolliert) auffallend breite und kurze Finger. Der sichere Nachweis ist wegen des fortgeschrittenen Alters nicht möglich. Anamnestische Angaben, die vermuten lassen, daß die gleiche Krankheit im Pubertätsalter durchgemacht worden sei, erhält man nur von Christof, der mit 18 Jahren seinen 4. Finger links während 10 Wochen, wegen einer fraglichen Gelenkentzündung, zugezogen durch Arbeit in einem nassen Graben (?), auf Anordnung des Arztes immobilisieren mußte. Er habe noch lange Zeit Beschwerden gehabt und merke jetzt noch das schlechte Wetter darin.

Von den 6 noch lebenden Gliedern der zweiten Generation, deren breite und kurze Finger die im Pubertätsalter durchgemachte Krankheit vermuten läßt, hat nur einer (Peter, 60jährig) drei Kinder. Zwei davon konnten untersucht werden, sie zeigen keine Symptome der durchgemachten Krankheit. Sie stehen aber auch bereits nicht mehr in der Pubertät und sind deswegen nicht bestimmt zu verwerten.

Der Vater des eingangs beschriebenen Falles, Paul, ist kurz vor Beginn der Untersuchung gestorben. Seine Geschwister und Kinder sagen aus, daß er auffällig breite und rundliche Gelenke

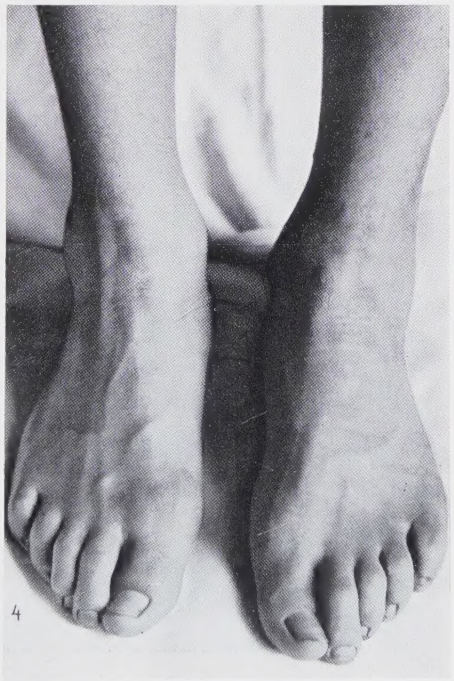

Abb. 4. Außenbild beider Füße des Falles von Abb. 1 bis 3.

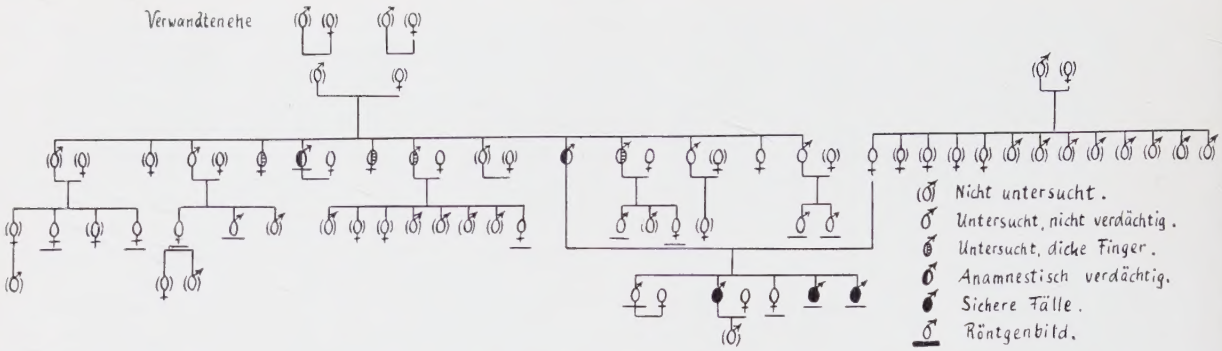

am 2., 3. und 4. Finger hatte, während die Diaphysen ausgesprochen dünn gewesen seien. Mehrere Amateurphotographien bestätigen einwandfrei ihre Aussagen. Die Angehörigen führen diese Veränderungen auf einen Gelenkrheumatismus, den er mit acht Jahren durchgemacht haben soll, zurück.

Die Frau hat sehr schlanke Finger; ihre 12 Geschwister und die übrige Verwandtschaft habe ebenfalls schlanke Finger.

Paul hat 5 Kinder, von denen 2, ein 23jähriger Mann und eine 19jährige Tochter, anamnestisch, klinisch und röntgenologisch frei sind. Beide haben aber schon geschlossene Epiphysen. Drei männliche Nachkommen sind befallen. Der eine, Theodor, ist eingangs beschrieben worden. Die beiden anderen haben keine Beschwerden. Johannes, 21jährig, zeigt äußerlich den typischen Aspekt. Die Epiphysen sind zwar bereits geschlossen, im

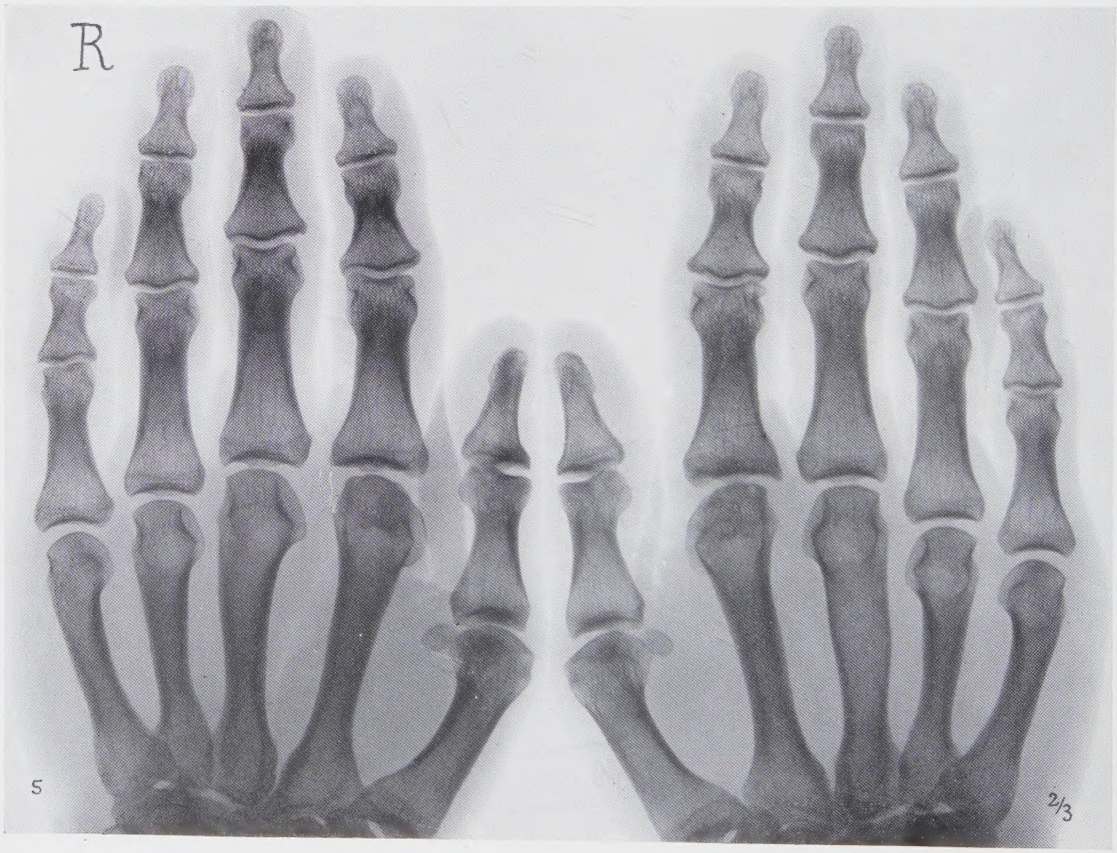

Abb. 5. Handaufnahmen des Bruders vom Fall der Abb. 1 bis 4. 21jährig. Status nach abgeheilter Thiemannschen Epiphysenerkrankung, kenntlich an Verbreiterung der Basis der Mittelphalangen des 2. und 3. Fingers rechts und des 2. Fingers links, außerdem kleine Ossifikationsdefekte an der Gelenkseite.

Röntgenbild erkennt man aber, daß die Basis der Mittelphalangen des 2. und 3. Fingers rechts und links im 2. Finger verbreitert ist, dazu kommen kleine Ossifikationsdefekte an der Gelenkseite, die zusammen mit der Verbreiterung der Basis sicher auf die durchgemachte Krankheit schließen lassen. Die Aufnahme der Füße zeigt ebenfalls an der Basis der Grundphalange der Großzehe die ausgesprochenen Veränderungen im Sinne einer Verschmälerung der Epiphysenzone in der Mitte, mit korrespondierender giebelförmiger Deformation der Basis des Metakarpus I. Auffällig ist ferner, daß die Köpfchen des 2.—5. Metakarpale, rechts wie links, abgeflacht sind. Als Nebenbefund zeigt sich noch eine Knochenzyste am Metakarpus III der linken Hand (Abb. 5). Subjektive Beschwerden bestehen aber keine, auch anamnestisch fehlen sie, obgleich er angibt, daß seine breiten Finger seit dem 14. oder 15. Altersjahr bestehen. Der Patient gibt an, daß die Behaarung der Axilla und des Mons pubis erst mit etwa 19 Jahren aufgetreten sei. Die seitliche Aufnahme des Schädels zeigt, daß die Sella turcica groß ist, 13 mm in der Breite und 9 mm in der Tiefe.

Das dritte befallene Glied dieser Familie, Eduard, 15jährig, hat, bei Fehlen von Beschwerden, schlanke Finger. Im Röntgenbild leichte, aber deutlich erkennbare Deformationen der Epiphysen der Mittelphalangen, indem bei normaler Gesamtform, die lateralen Ränder wie ausgefranst erscheinen. Auch die übrigen Epiphysen vom 2. bis 5. Finger lassen an Grund- und Endphalangen leichte Störungen eben erkennen. Es liegt ein sicherer initialer Fall vor. Außerdem fällt auf, daß der 15jährige Bursche erst ganz am Beginn der Mutation steht und noch keine sekundären Geschlechtsmerkmale aufweist. Die seitliche Aufnahme des Schädels zeigt eine normale Größe der Sella turcica.

Besprechung.

Die von Thiemann zuerst als juvenile Epiphysenstörung beschriebene Affektion, die wohl richtiger als Thiemannsche Epiphysenerkrankung bezeichnet wird, ist in der Literatur ein selten beschriebenes Leiden. Im ganzen sind uns 8 einwandfreie Fälle bekannt geworden. Die Krankheit beginnt mit dem 14.—15. Jahre und macht sehr geringe klinische Beschwerden. Einwandfrei ist die Affektion nur im Pubertätsalter festzustellen, wobei die Röntgenaufnahme für die Diagnosenstellung ausschlaggebend ist. Beweisend sind die Veränderungen an der Epiphyse als Störungen in der Form, Begrenzung und Struktur, wobei eine sekundäre Verlagerung von peripher gelegenen Epiphysenteilchen hinzukommen kann. Wahrscheinlich führt erst die Verlagerung zu den geringen Beschwerden. Zum Bilde gehören in ausgebildeten Fällen die Mitbeteiligung der an die Epiphysenlinie angrenzenden Diaphysenabschnitte, in Form von Verbreiterung und unregelmäßiger Kontur.

Mit dem Schluß der Epiphysen verschwinden die klinischen Beschwerden. In leichten Fällen tritt Restitutio ad integrum ein, in schweren Fällen bleibt eine Verbreiterung der Basis der befallenen Phalanx, gelegentlich auch Ossifikationsdefekte und arthritische Veränderungen.

Die drei von uns beschriebenen Fälle sind zweifelsohne diesem Krankheitsbilde einzuordnen. Der jüngste Fall, Eduard (15jährig), zeigt eben erkennbare Veränderungen an den Fingern, ohne subjektive Beschwerden. Der zweite Fall, Theodor (18jährig), zeigt ausgesprochen starke, charakteristische Veränderungen, was zu recht wesentlichen Beschwerden geführt hat. Der dritte Fall, Johannes (21jährig), hat keine subjektiven Beschwerden, zeigt aber die typischen Veränderungen der Gelenke mit röntgenologisch nachweisbarer Verbreiterung der Basis der Mittelphalangen, mit Ossifikationsdefekten, den untrüglichen Symptomen der abgeheilten Epiphysenerkrankung.

Schon Thiemann beschrieb in seinem Falle Epiphysenstörungen an den Zehen, ohne daß diese Beschwerden hervorgerufen hätten. Auch in unsern beiden älteren Fällen konnten, speziell an den Großzehen, Veränderungen festgestellt werden. Bei unserem 18jährigen Patienten wurde noch eine Verkümmerung und Wachstumshemmung des Akromions beiderseits festgestellt, eine Veränderung, die gut mit dem Gesamtbild korrespondiert, befällt es doch kleine, periphere Epi- bzw. Apophysen. Fleischner hat etwas Ähnliches an der Tuberositas tibiae im Sinne der Schlatterschen Krankheit beschrieben.

Hingegen ist nach unserer Auffassung nicht richtig, wie Careddu und Rossi tun, eine Affektion, die auch große Gelenke mitbefällt, in das Bild der Thiemannschen Affektion einzuordnen.

Charakteristisch ist für die Thiemannsche Affektion das meist symmetrische Befallensein von kleinen, peripher liegenden Wachstumszonen.

Die Krankheit ist wohl nur deshalb so selten beschrieben, weil sie nur zu geringen klinischen Erscheinungen führt. Ein ganz ausgeprochenes Bild kann ganz beschwerdefrei verlaufen, kann

selbst einer klinischen Beobachtung entgehen. So wurde der, jetzt 21jährige, Johannes vor einem Jahre appendektomiert und wegen unklaren Wirbelsäulenbeschwerden, die seither spontan verschwunden sind, klinisch durchuntersucht, ohne daß hierbei die, doch typischen, Fingerveränderungen beachtet wurden. Ob die Wirbelsäulenbeschwerden auch auf Störungen in den Apophysen zurückgeführt werden müssen, bleibe dahingestellt. Röntgenologisch ist jedenfalls dort nichts festzustellen.

Der Vergleich der beiden schweren Fälle, von denen der ältere subjektiv beschwerdefrei ist, zeigt in unserem Material, wie oben angeführt, daß nur derjenige Fall Beschwerden aufweist, der mit Verlagerungen von peripheren Epiphysenabschnitten einhergegangen ist. Hierbei soll nicht bestritten werden, daß einen aufmerksamen Beobachter die Verdickung der Finger zur ärztlichen Beratung führen kann (Fall Kloiber). Auch die Kapselschwellung vermag wohl leichte Sensationen hervorzurufen.

Der Verlauf der Krankheit ist im allgemeinen gutartig, indem mit dem Schlusse der Epiphysen auch die Ursache der Beschwerden dahinfällt, es sei denn, daß die Verlagerungen zu sekundären arthritischen Veränderungen führen. Daß die Krankheit aber ausnahmsweise auch soziale Bedeutung erlangt, zeigt der Fall Theodor, der seine Schreinerlehre wegen der Beschwerden unterbrechen mußte.

Die Allgemeinuntersuchung gibt einen nur spärlichen Befund. Endokrine Störungen mit typischem Krankheitsbild sind weder in der Literatur bekannt, noch konnten wir etwas Derartiges feststellen. Immerhin weisen bestimmte Beobachtungen auf Störungen der Funktion der Geschlechtsdrüsen hin. Dessecker beschrieb bei seinem Falle Hypermenorrhöe, Kloiber und Gottstein fanden verspätetes Auftreten der sekundären Geschlechtsmerkmale.

Beim jüngsten Falle, Eduard (15jährig), ist die Stimme noch ungebrochen, die Sprache zeigt aber Erscheinungen, daß der Wechsel eintritt. Sekundäre Geschlechtsmerkmale fehlen noch völlig. Im zweiten, klinisch am stärksten betroffenen Falle (Theodor, 18jährig) findet sich nur eine geringe Ausbildung der Scham- und Achselhaare. Beim dritten Fall (Johannes, 21jährig) soll die Behaarung an Achsel und Mons pubis erst mit 19 Jahren aufgetreten sein.

Die Beobachtungen von Kloiber und Gottstein sowie die unseren lassen eine Hypofunktion der Geschlechtsdrüsen annehmen. Auch der Fall von Dessecker mit Hypermenorrhoe könnte als Hypofunktion gedeutet werden, es sei z. B. an die häufigen Störungen der Menarche, oder an den persistierenden Follikel erinnert.

Diese Störungen der sekundären Geschlechtsmerkmale, die nicht sehr in die Augen springen, aber doch zweifelsohne bestehen, sind wahrscheinlich in Korrelation mit dem Hypophysenbefund zu bringen. Der am schwersten befallene Patient (Theodor, 18jährig) zeigt eine deutliche Vergrößerung der Sella turcica, ohne irgendein anderes, direkt auf die Hypophyse hinweisendes Symptom. Auch der älteste, ganz beschwerdefreie Fall zeigt, trotzdem es sich auch hier um ein kleines Individuum mit kleinem Kopfe handelt, eine sicher etwas vergrößerte Sella turcica. Daß der dritte Fall, der erst im Beginn der Affektion ist, eine röntgenologisch nicht vergrößerte Sella aufweist, spricht nicht gegen die Annahme der leichten Hypophysenstörung, indem das Individuum eben noch sehr jung ist und im Beginn der Krankheit steht. Ferner braucht eine leichte Funktionsstörung nicht unbedingt zu einem makroskopisch sichtbaren Substrat zu führen. Bei den in der Literatur mitgeteilten Fällen wird in keinem Falle auf Hypophysenveränderung aufmerksam gemacht, doch wird auch in keinem Falle von einer negativen Schädelaufnahme berichtet.

Die Genese des Leidens ist absolut unklar. Mit ziemlicher Sicherheit kann eine Entzündung nach dem Verlaufe und dem vorliegenden histologischen Befunde ausgeschlossen werden. Die Bezeichnung als Osteochondritis ist deshalb nicht ganz richtig, auch die von Thiemann gewählte Bezeichnung juvenile Epiphysenstörung charakterisiert das Krankheitsbild nicht. Auch die Bezeichnung Desseckers als Epiphyseonekrose, die wohl noch am treffendsten ist, bezeichnet nur ein histologisches Symptom. Aus seinen histologischen Untersuchungen ist zu ersehen, daß nicht die ganze Epiphyse nekrotisch ist, daß also die Nekrose nur eine Teilerscheinung darstellt. Über die Ätiologie ist nichts Sicheres bekannt, es steht aber fest, daß die Erkrankung kleine

periphere Wachstumszentren befällt, so daß man sie am besten wohl allgemein als Epiphysenerkrankung kleiner peripherer Wachstumszonen oder kurz als Thiemannsche Epiphysenerkrankung bezeichnet.

Unsere drei Krankheitsfälle betreffen Geschwister. Es liegt bei der relativen Seltenheit des Leidens eine einwandfreie familiäre Affektion vor. Es lag auf der Hand, aus diesem Grunde auf eine eventuelle Heredität zu forschen. Die Diagnose Thiemannsche Epiphysenerkrankung kann mit Sicherheit nur im Pubertätsalter und im Röntgenbilde gestellt werden. Vererbungsforschungen sind deshalb schon außerordentlich erschwert.

Der Vater der fünf Kinder ist gestorben, doch spricht die Anamnese mit aller Wahrscheinlichkeit dafür, daß auch er befallen war, wogegen mütterlicherseits gar keine Anhaltspunkte für eine Belastung vorliegen. Der Vater hat 12 Geschwister (s. Stammbaum), von denen nur Christoph anamnestisch eine Erkrankung der Finger mit etwa 18 Jahren durchgemacht hat. Er hat auch jetzt noch breite Finger und weist einen Röntgenbefund auf, der auf Grund der breiten Basis der Mittelphalangen einen weiteren Anhaltspunkt dafür gibt, daß er die Krankheit tatsächlich durchgemacht hat. Ferner zeigt er einzelne arthritische Veränderungen, die in diesem Alter nicht als eindeutiges, positives Argument zu verwerten sind, aber auf jeden Fall nicht dagegen sprechen. Noch weitere Geschwister haben dicke, kurze Finger, drei weitere, welche der Kontrolle zugängig waren, zeigen schlanke Finger. Nur einer von den sechs, die eventuell verdächtig sind, daß sie die Krankheit durchgemacht haben, hat drei Kinder, wovon zwei kontrolliert und negativ befunden worden sind, allerdings sind auch diese schon außerhalb der Pubertät. Das Fehlen anamnestischer Angaben sowie auch eventuell späterer negativer Röntgenbefunde besagen nicht, daß die Krankheit nicht in der Pubertät durchgemacht worden sei, hat doch z. B. einer unserer Fälle nichts von seinem recht ausgesprochenen Leiden gewußt, ganz abgesehen davon, daß dieses sogar einer klinischen Beobachtung entgangen ist.

Aus obigen Ausführungen geht hervor, daß gewichtige Argumente annehmen lassen, daß tatsächlich ein hereditäres Leiden vorliegt, wobei ein dominanter Erbgang angenommen werden muß. Der sichere Beweis kann, da die Krankheit eben nur im Pubertätsalter einwandfrei diagnostizierbar ist, jetzt nicht erbracht werden.

Therapeutisch ist das Leiden nicht direkt beeinflußbar. Es führt spontan zur Heilung; wenn die Veränderungen aber schwer sind, kann es sicherlich durch starke Beanspruchung der Finger zu Dislokationen der Epiphysenfragmente kommen, die, wenn auch nicht zu einer schweren, so doch zu einer dauernden Behinderung führen kann. Bei stark ausgesprochenem Krankheitsbilde muß eine Schonung unbedingt empfohlen werden. Da es wahrscheinlich ist, daß eine innersekretorische Störung vorliegt, die auf dem Wege über die Geschlechtsdrüse durch die Hypophyse das Leiden bedingt, ist es durchaus denkbar, daß Hypophysenpräparate die Heilung beschleunigen können.

Zusammenfassung

1. Es werden drei Fälle von Thiemannscher Epiphysenerkrankung in verschiedenen Stadien beschrieben.

2. Neben dem Befallensein der Finger wurde noch in zwei Fällen eine Störung in den Zehen sowie in einem Falle im Akromion beobachtet.

3. Die Krankheit kann einwandfrei nur im Pubertätsalter diagnostiziert werden.

4. Die Krankheit verlief in einem Falle ziemlich schwer, so daß sie zum Berufswechsel geführt hat.

5. Die Krankheit kann vollständig beschwerdefrei verlaufen und damit dem Nachweise entgehen.

6. Sie führt in leichten Fällen zur Restitutio ad integrum, in schwereren kommt es zur dauernden Deformierung der Basis der Diaphysen, speziell der Mittelphalangen, wobei meistens die Basis verbreitert bleibt.

7. Die Krankheit geht in unseren Fällen sowie in einigen in der Literatur beschriebenen mit einer Störung der Geschlechtsdrüsen einher, im Sinne einer Hypofunktion.

8. Für eine innersekretorische Störung spricht ferner die Vergrößerung der Hypophyse.

9. Die von uns beobachteten drei Fälle sind Geschwister.

10. Die Untersuchung der Familie läßt mit Wahrscheinlichkeit annehmen, daß auch zahlreiche Mitglieder der Vorgeneration das Leiden durchgemacht haben. Das Leiden ist wahrscheinlich hereditär, wobei ein dominanter Erbgang angenommen werden muß.

Herrn Prof. Schinz möchte ich für die Anregung und Unterstützung meinen besten Dank aussprechen. Die meisten Röntgenaufnahmen wurden im Röntgeninstitut der Universität Zürich aufgenommen, die Stoffwechseluntersuchungen an der medizinischen Poliklinik (Direktor Prof. Löffler), mehrere Aufnahmen zuvorkommenderweise im Kantonspital Schaffhausen (Direktor Dr. Billeter), je eine Aufnahme am Röntgeninstitut der Universität Basel (Prof. Lüdin) und im Röntgeninstitut des Kantonspitals St. Gallen (Dr. Schirmer). Allen diesen Herren möchte ich ebenfalls an dieser Stelle danken.

Schrifttum

Careddu, G., e Rossi, V., Su un caso di distrofia metaepifisaria giovanile a localizzazione multiple e simmetriche, Radiol. med. **18** S. 1142 (1931). — Dahs, W., Zur Osteochondritis deformans juvenilis der Fingerphalangen, Dtsch. med. Wschau **2** S. 1439 (1930). — Dessecker, C., Zur Epiphyseonekrose der Mittelphalangen beider Hände, Dtsch. Z. Chir. **229** S. 327 (1930). — Esau, Juvenile Epiphysenstörungen an den Fingern, Röntgenpraxis 2. Jg. S. 374 (1930), u. 4. Jg. S. 544 (1932). — Fleischner, F., Multiple Epiphysenstörungen an den Händen, Fortschr. Röntgenstr. **31** S. 206 (1923—24). — Gottstein, Ein Fall von eigenartiger Erkrankung der Fingergelenke, Zbl. Chir. S. 1875 (1930). — Kleiber, H., Symmetrische Epiphysenerkrankung der Hände. Fortschr. Röntgenstr. **34** S. 500 (1926). — Laqua, Multiple Epiphysenstörungen an den Händen, Bruns' Beitr. **145** S. 670. — Reinberg, S., Die Röntgendiagnostik der Osteochondropathien, Fortschr. Röntgenstr. **34** S. 407 (1926). — Schinz-Baensch-Friedl, Lehrbuch der Röntgendiagnostik, 3. Aufl. S. 460 u. 473. — Shore, L. R., A case of multiple anomaly of the phalanges of the hands in a girl aged 15, J. of Anat. **60**, Nr. 4, S. 420. — Thiemann, H., Juvenile Epiphysenstörungen, Fortschr. Röntgenstr. **14** S. 79 (1909—10). — Valentin, B., Über eine eigenartige, bisher unbekannte Form multipler Epiphysenstörungen, Fortschr. Röntgenstr. **29** S. 120 (1922). — Weil, S., Eine ungewöhnliche Form der Wachstumsstörungen der Finger im Adoleszentenalter, Fortschr. Röntgenstr. **40** S. 671 (1929).

Lebenslauf

Ich wurde am 1. August 1901 in Wettingen, Kanton Aargau, geboren und bin Bürger von Stäfa, Kanton Zürich. Ich besuchte die Gemeindeschule in Wettingen und die Bezirksschule in Baden, darauf von 1917—1920 die technische Abteilung der Kantonsschule Aarau, deren Matura ich bestanden habe. Zuerst studierte ich drei Semester an der eidgenössischen Technischen Hochschule an der Maschinenabteilung, wandte mich aber dann dem Medizinstudium zu. Mit Ausnahme des Sommersemesters 1926, das ich an der Universität Wien absolvierte, erhielt ich meine ganze Ausbildung an der Universität Zürich, wo ich auch im Frühjahr 1932 die eidgenössische Medizinalprüfung bestanden habe.

Druck vom Bibliographischen Institut AG. in Leipzig